
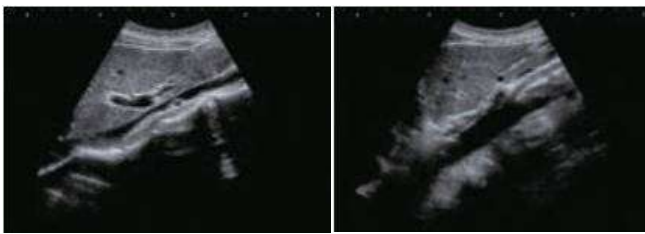
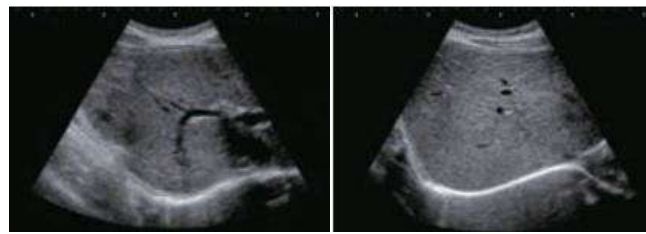
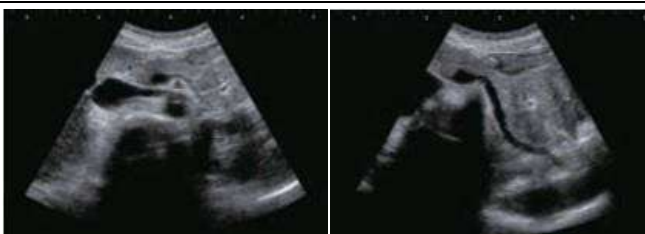
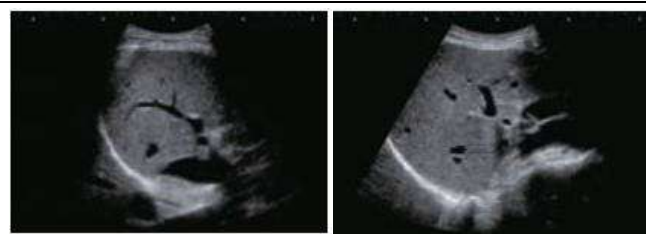
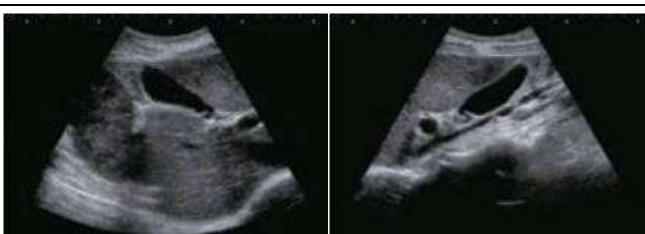


腹部超音波検査 標準記録順

<p>1 左：左肋間走査：脾臓 右：左肋間走査：左腎</p>		<p>6 左：右肋間走査：胆嚢体部 右：右肋骨弓下斜走査：肝外胆管</p>	
<p>2 心窩部縦走査：腹部大動脈</p>		<p>7 左：心窩部横走査～斜走査：肝内側区域 (S4)・門脈1次分枝 右：心窩部横走査～左肋骨弓下斜走査：肝左葉 外側区域 (S2,S3)</p>	
<p>3 左：心窩部縦走査：下大静脈・肝左葉・尾状葉 (S1) 右：心窩部縦走査：肝左葉 (肝縁)</p>		<p>8 左：右肋骨弓下走査：肝後区域 (S6,7) 右：肋骨弓下走査：前下区域 (S5)</p>	
<p>4 左：心窩部横走査：臍体部 右：左肋骨弓下斜走査：臍尾部</p>		<p>9 左：右肋間走査：肝前上区域 (S8) 右：右肋間走査：肝前下区域 (S5)</p>	
<p>5 左：右肋骨弓下斜走査：胆嚢体部 右：右肋骨弓下縦走査：胆嚢底～頸部</p>		<p>10 左：右肋間走査：肝後上区域 (S7) 右：右肋間走査：肝後下区域 (S6)・右腎</p>	